

BIOMETRIE MANDIBULAIRE EN NORMA AXIALIS.
PROPOSITION D'ANALYSE ET DE DIAGRAMME ARCHITECTURAUX

par

K. HARB, G. THILLOY, C. DELACHAPELLE, M. DANGUY

*(Communication présentée au XXXIème Congrès du GIRSO à Palerme,
avril 1987)*

*(Travail du Laboratoire de Morphologie crânio-faciale de Lille -
Pr. G. Thilloy).*

Mots-clés : Anatomie - Croissance - Occlusodontie.

Dans la lignée des travaux de l'école Lilloise, après la mise au point de l'axe des lingulae; médiatrice de la ligne bispinale en incidence axiale de Bouvet (THILLOY, DELACHAPELLE), nous nous sommes orientés vers la recherche d'une architecture mandibulaire sagitto-transversale, la plus complète et détaillée possible.

Nous proposons donc, ci-après, une méthode d'analyse de la mandibule tout en nous souciant de son exactitude cartésienne.

Fig. 1 : Points - Lignes

- CC : centre condylien; milieu du diamètre maximal de l'image de la tête condylienne.
- ES : épine de spix; point le plus déclive donc le plus antérieur de l'image de la racine de la lingulae.
- Ge : Genion; point central localisé sur la crête géni.
- Pog : Pogonion osseux; point le plus antérieur de la convexité de la symphyse (cliché étant orienté selon l'incidence de Bouvet).
- ES-ES : Ligne bispinale.
- CC-CC : Ligne bicondylienne.

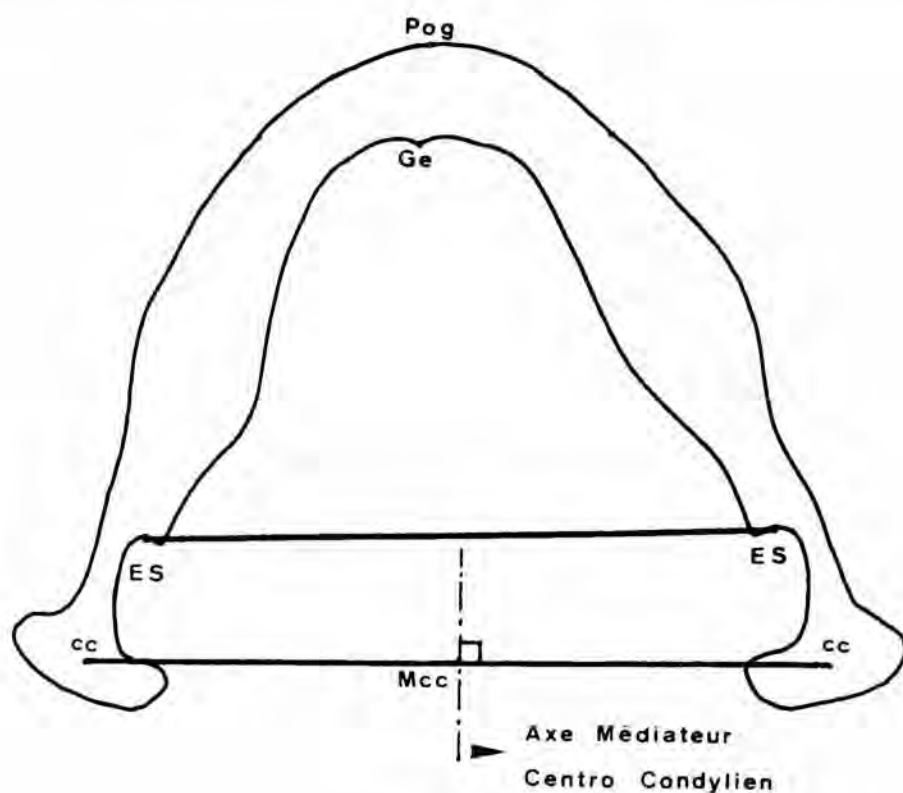


Fig. 1

Points et lignes utilisés

Axe médiateur centro-condylien = médiatrice de cc-cc, avec Mcc qui est le point moyen des centres condyliens.

Analyse condylienne

Axe médiateur centro-condylien, c'est la médiatrice de la ligne cc-cc déterminant ainsi le point moyen des centres condyliens (M.cc).

Fig. 2a : Analyse corporale :

A la base, un triangle équilatéral, dont l'un des côtés est le segment bispinal ES-ES, le sommet S est situé au voisinage de l'image symphysaire.

La médiane sagittale abaissée à partir de S passe par le point cp.P (corpora! postérieur), ce point est le milieu de la ligne ES-ES.

Cette médiane sagittale est l'axe des lingulae (THILLOY, DELACHAPELLE) qui représente l'axe de symétrie corpora! postérieur (A.S.C.P.).

Nous précisons que cet axe est estimé le plus stable car c'est la médiatrice de la ligne bispinale (c'est au niveau des épines de spix qu'a lieu l'entrée du paquet vasculo-nerveux de la mandibule).

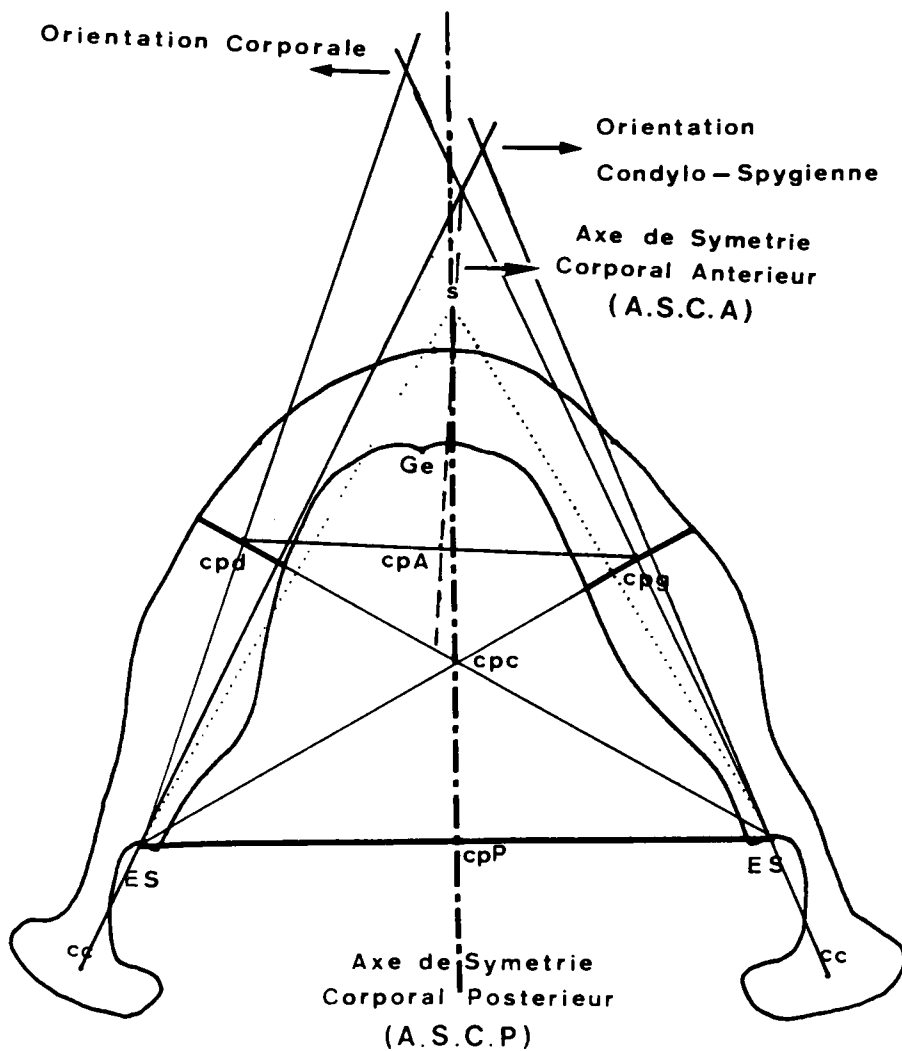


Fig. 2a

Analyse corporelle

- ES-s-ES = Triangle de base.
- ASCP = Axe de symétrie postérieur = Axe des lingulae.
- cpd-cpg = Milieux des tranches corporelles droite et gauche.
- ASCA = Axe de symétrie corporelle antérieur.
- Orientation condyllo-spygienne et corporelle.

Les médianes droite et gauche tracées successivement à partir des points ES droit et gauche déterminent « les tranches corporelles ». Les milieux de ces tranches sont cpd et cpg (corporel droit et corporel gauche).

Ces trois médianes concourent en un point appelé cpC (corporel centre). Ce centre est l'orthocentre et le centre de gravité géométrique du triangle.

La médiatrice de la ligne joignant cpd à cpg est l'axe de symétrie corporel antérieur (A.S.C.A.) qui par intersection donne le point cpA (corporel

antérieur).

Elle donne des renseignements sur la situation et l'orientation corporales et non sur la morphologie (les points cpd et cpg ne délimitant pas strictement la région antérieure des corpus).

Utilisation de la construction corporale :

Etudier l'orientation et la dyssymétrie condyliennes et corporales :

Orientation :

- Condylo-spigienne : c'est l'intersection dans la région anté-symphysaire des axes CC-ES droit et gauche par rapport à A.S.C.P.
- Corporale : c'est l'intersection dans la région antésymphysaire des axes ES-cpd et ES-cpg par rapport à A.S.C.P.

Fig. 2b : *Dyssymétrie :*

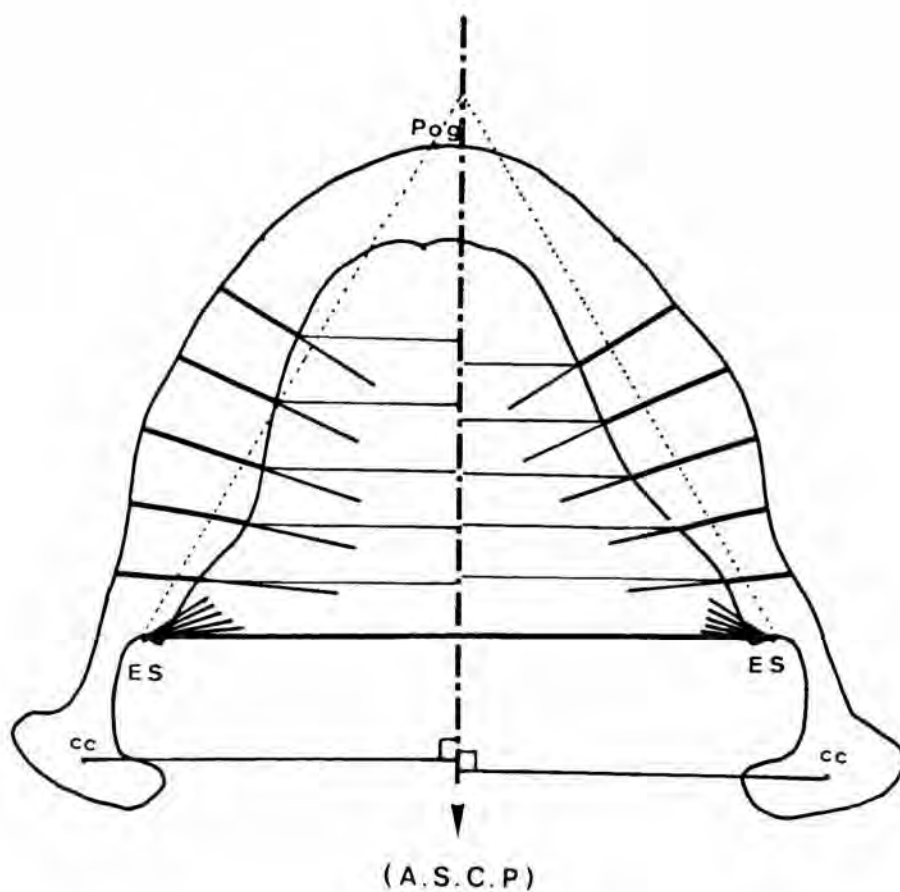


Fig. 2b

Symétrie et Asymétrie :

— *Condylienne*

— *Corporale échelonnée*

— Visualiser les rapports sagitto-transversaux par des perpendiculaires à partir des points cc droit et gauche et des points cpd et cpg sur A.S.C.P.

Visualiser la notion de décalage échelonné des corpus : sur les segments latéraux du triangle, prendre des points à égale distance par rapport aux points ES droit et gauche, puis joindre ces points ES droit et gauche aux points qui leur sont opposés.

Ainsi seront déterminées les tranches corporales droites et gauches à partir desquelles la dyssymétrie échelonnée des corpus est évaluée sur A.S.C.P.

A remarquer que les rapports sont pris sur A.S.C.P. vu sa stabilité par rapport aux autres axes. En outre, l'A.S.C.A. donne une idée sur l'orientation des corpus dans leurs parties antérieures, et le point cpA verra son importance dans la configuration du diagramme final.

Fig. 3a : *Analyse symphysaire :*

A la base, un cercle ayant pour centre le point Ge et pour rayon Ge-Pog.

Dans la région postérieure, le cercle coupe la face interne de la corticale interne en deux points SPd et SPg (symphysaire postérieur droit et gauche).

La jonction de SPd et de SPg est la ligne symphysaire postérieure dont le milieu est le point SP (symphysaire postérieur).

A l'aide du compas, tracer un premier arc de cercle de centre SPd et de rayon SPd-SP, cet arc coupe successivement les corticales interne et externe symphysaires en deux points déterminant la tranche symphysaire droite dont le milieu est le point SMd (symphysaire moyen droit). Le deuxième arc à gauche de centre SPg et de rayon SPg-SP détermine la tranche symphysaire gauche et le point SMg (symphysaire moyen gauche).

La médiatrice de SPd et SPg détermine l'axe de symétrie symphysaire postérieur (A.S.S.P.), elle passe par le point SP (symphysaire postérieur).

La médiatrice de SMd et SMg détermine l'axe de symétrie symphysaire antérieur (A.S.S.A.), elle passe par le point SM (symphysaire moyen).

Fig. 3b : *Utilisation de la construction symphysaire :*

Etudier l'orientation et la dyssymétrie symphysaires :

Orientation :

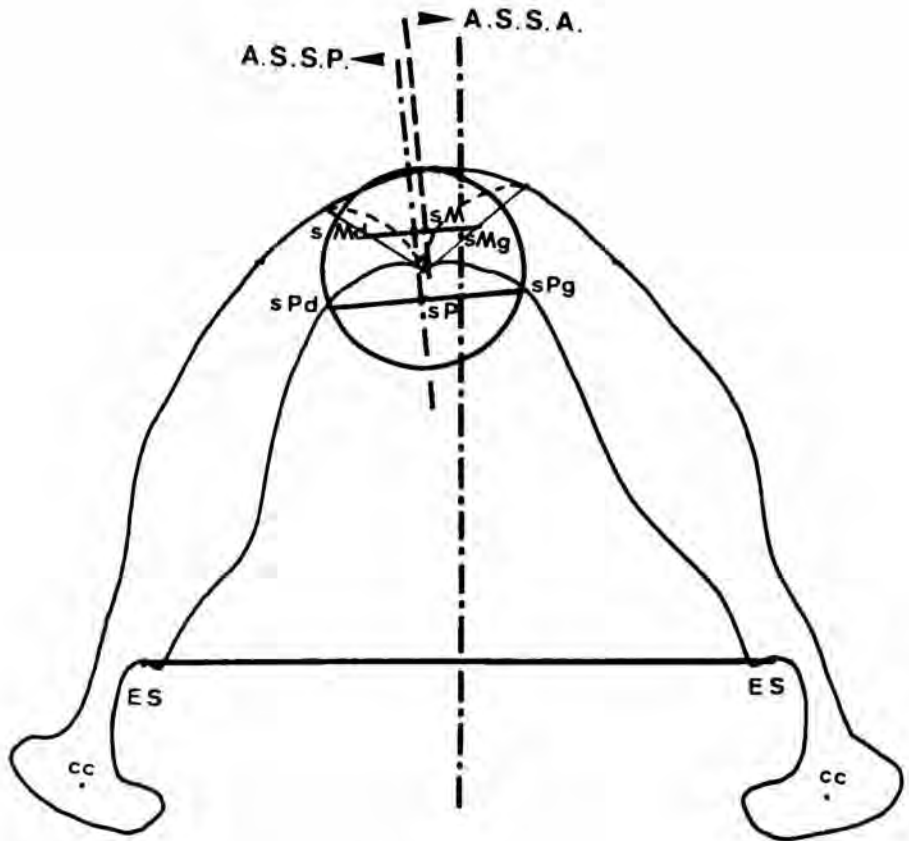


Fig. 3a

Analyse symphysaire

- Cercle de base dont l'intersection avec la corticale interne symphysaire détermine sPd et sPg (points symphysaires postérieurs droit et gauche).
- sMd, sMg = Points symphysaires moyens antérieurs droit et gauche.
- ASSP avec sP (point symphysaire postérieur).
- ASSA avec sM (point symphysaire moyen).

- Symphysaire postéro-antérieure : c'est l'intersection dans la région anté-symphysaire des axes SPd-SMd et SPg-SMg par rapport à A.S.S.P.

Dyssymétrie :

- Visualiser les rapports sagitto-transversaux par deux perpendiculaires à partir de SMd et SMg sur A.S.S.P.

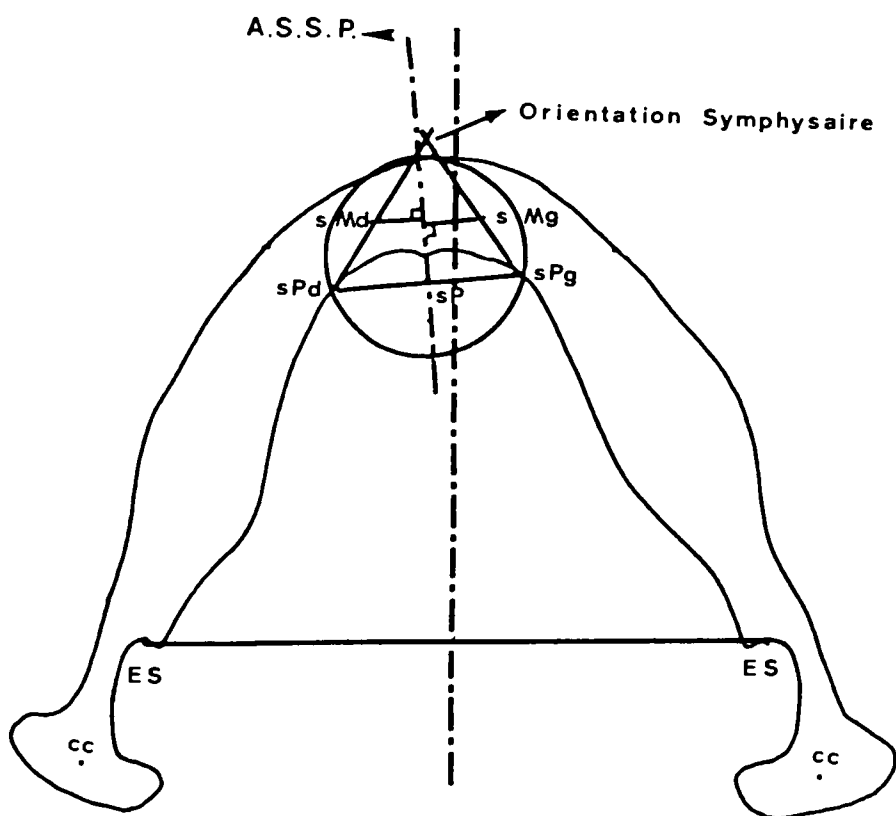


Fig. 3b
 — Orientation symphysaire.
 — Symétrie et asymétrie symphysaire.

Fig. 3c : Détermination de l'axe symphysaire :

Vue l'asymétrie symphysaire déduite de ce cas, joindre sP à Ge puis Ge à sM.

La bissectrice de cet angle étant l'axe symphysaire géométrique.

N.B. Lorsqu'il y a parfaite symétrie symphysaire antérieure et postérieure, l'angle devient nul (c'est-à-dire Ge est sur la ligne joignant sP à sM; cette ligne représentera l'axe symphysaire).

Fig. 4 : Diagramme et ligne mandibulaire :

Le diagramme est obtenu par la jonction des points ccd-ESd-cpd-SMd-SMg-cpg-ESg-ccg.

La ligne mandibulaire sagitto-transversale est obtenue par la jonction des points Mcc-cpP-cpA-SP-SM (à remarquer que la ligne mandibulaire peut être quelquefois une courbe).

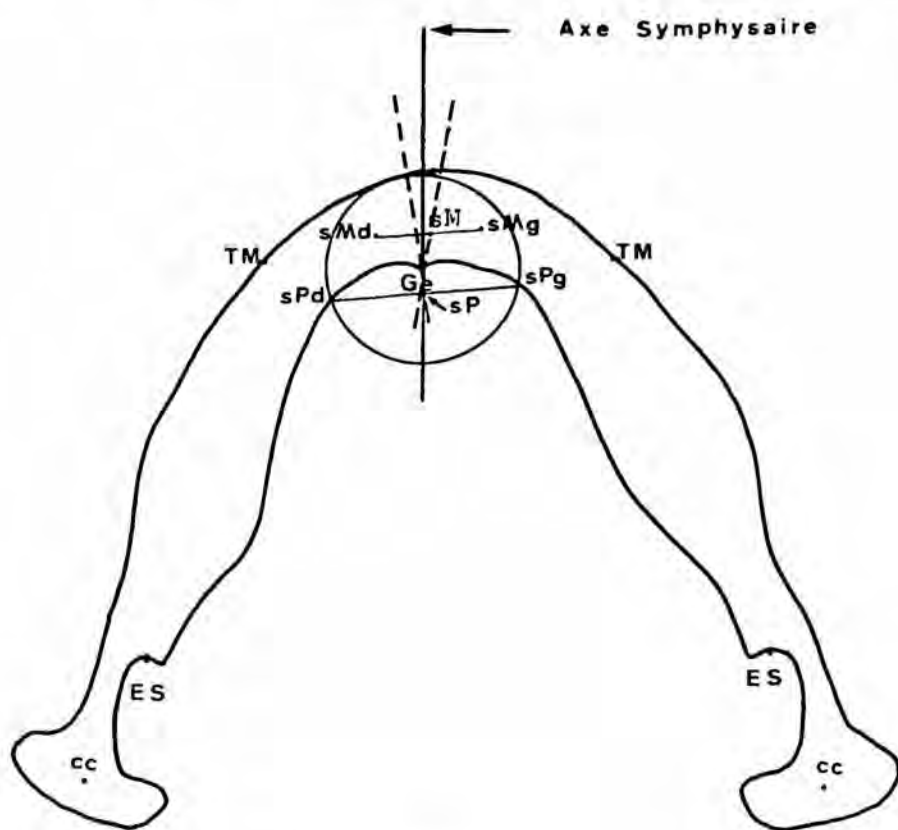


Fig. 3c
Détermination de l'axe symphysaire.

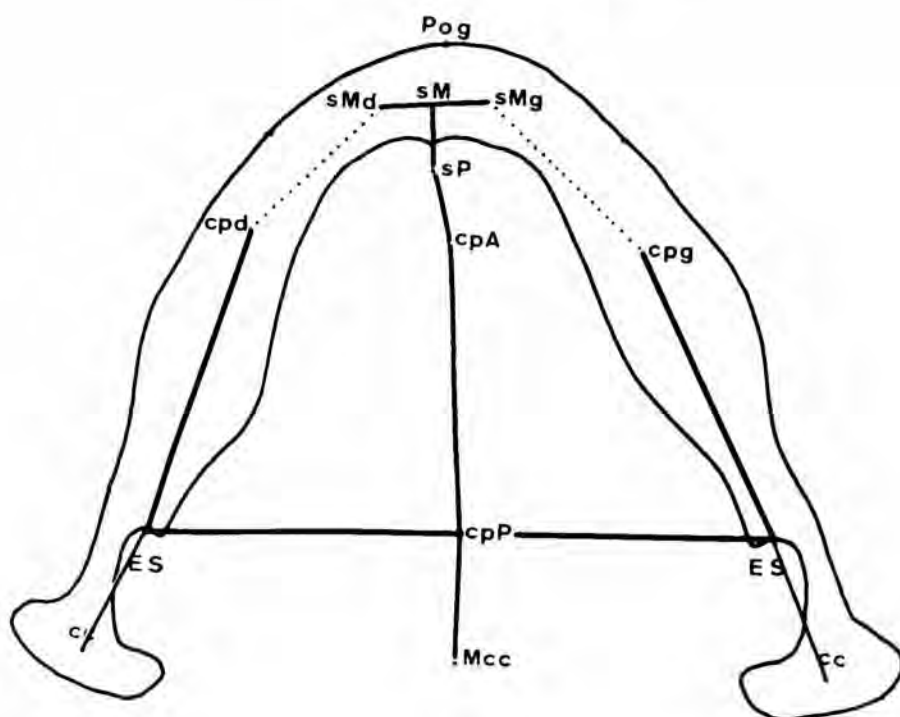


Fig. 4
— Diagramme mandibulaire.
- - - Ligne mandibulaire sagitto-transversale.

Conclusion

A l'aide de cette analyse, l'étude des différentes parties de la mandibule (condyles, corpus, symphyse) est désormais possible.

Un axe condylien, 2 axes corporaux, 2 axes symphysaires en réalisant le diagramme et la ligne mandibulaires, les décalages et les orientations architecturales sont mis en évidence.

Nombreux sont les objectifs atteints par cette méthode, pour le moment nous en citerons deux essentiels :

- l'étude longitudinale de la croissance mandibulaire;
- une meilleure analyse céphalométrique sous incidence axiale des dys-harmonies sagitto-transversales.

RESUME

Nous proposons sur le cliché téléradiographique en norma axialis, une analyse architecturale de la mandibule, étudiant séparément :

- les structures condyliennes (axe médiateur centro-condylien);
- les structures corporales (axe des lingulae = A.S.C.P.) et (axe de symétrie corporal antérieur = A.S.C.A.);
- la structure symphysaire (axe symphysaire partant de Ge).

La finalité de l'analyse réside à la fois dans le diagramme de la mandibule issu d'une géométrisation de sa surface, et dans la ligne sagitto-transversale qui donne la symétrie et l'orientation des différentes structures.

Il s'agit :

- d'une méthode à usage orthopédique et orthodontique, la mandibule étant considérée comme référence dans les traitements;
- d'une méthode à l'usage de la chirurgie orthodontique : localisation de la dysmorphose (condyle, corpus, symphyse) et visualisation des limites des compensations alvéolaires;
- d'une méthode d'étude de la croissance : superpositions sur la ligne sagitto-transversale.

BIBLIOGRAPHIE

- [1] DELACHAPPELLE, C. — La mandibule, introduction à une étude structurale. *DERBH*, 190, Amiens (1976).
- [2] DANGUY, M., DELACHAPPELLE, C., THILLOY, G. — Structure et symétrie mandibulaire, proposition et étude d'axe corpus-symphyse. *SF O.D.P.*, 49 : 987 (1978).

SUMMARY

We propose about Norma axialis incidence an architectural mandibular analysis, showing separately :

- the condylar structures (mediator centro-condylar axis);
- the corporal structures (lingulae axis = « A.S.C.P. ») and (symmetrical corporal anterior axis = « A.S.C.A. »);
- the symphysar structures (symphysar axis from Ge).

The goal of the analysis is a diagram of the mandible which geometrizes her area, and a sagitto-transversal line which incorporate the symetry and provised orientation of three mandibular structures.

It is a method which :

- can be used in orthodontie and orthopaedy; the mandible is often a reference of the treatments;
- can be used in orthodontic-surgery, here we can localize the dymorphisis (condyle, corpus, symphyse) and can see the limits of the alveolar compensations;
- permets superpositions on the sagitto-transversal line to study the growth.

Adresse des auteurs : Laboratoire de Morphologie crânio-faciale, Faculté de Chirurgie Dentaire, Place de Verdun, 59045 Lille Cédex.