

Les rapports du canal mandibulaire avec les faces externes du corps de la mandibule et risques qui en découlent de le léser

O. OBRADOVIĆ, D. BOGDANOVIĆ, V. PEŠIĆ, V. PETROVIĆ et B. PEJKOVIĆ

Clinique de Chirurgie Orale de la Faculté de Stomatologie et Institut d'Anatomie de la Faculté de Médecine, Belgrade (Yougoslavie)

RÉSUMÉ

Le CM a été étudié sur 80 mandibules (dont 33 avec la denture conservée, 27 peu édentées et 20 totalement édentées). L'analyse morphométrique des rapports du CM a été faite sur les coupes frontales de la mandibule (54). La position du CM en entier a été examinée après la trépanation du corps mandibulaire (26 préparations). La reconstruction des rapports du CM d'après les données obtenues sur les coupes fait apparaître que le canal a d'abord une position linguale, ensuite il croise la M_1 et se termine dans une position buccale. Dans la plupart des cas, le CM a, dans la majeure partie de son trajet, une position buccale à cause de la configuration caractéristique du corps mandibulaire.

MOTS-CLÉS:

Canal mandibulaire - Mandibule - Chirurgie orale - Anatomie.

SUMMARY

The investigations of relations and position of the mandibular canal (CM) were carried out on 80 mandibles (33 dentulous, 27 partly edentulous and 20 completely edentulous).

The studies of relations of CM to the sides of mandibular body were accomplished by morphometric analysis of CM on consecutive transversal sections of mandibular body (54 preparations). The relation of the CM to be buccal or to the lingual side is expressed as the distance from the surface of the correspondent side of the mandibular body, which is shown in Table 1. According to these data, the position of the canal is at first proximate to the lingual side, and from the first molar tooth (M_1) it approaches the buccal surface of the mandibular body.

The position of the entire CM was determined by analysis of mandibular preparations (26) after removing the buccal osseous lamina. These investigations revealed that the position of the CM is predominantly buccal. Reconstruction of relations of the CM to the sides of mandibular body, according to the data obtained from transversal sections, and the real position of the CM are presented in Scheme I.

The difference in direction lines of relations and of predominant position of the CM is a consequence of morphological characteristics of mandibular body.

KEY WORDS:

Mandibular canal - Mandible - Oral surgery - Anatomy

INTRODUCTION

La canal mandibulaire (canalis mandibulae, CM) est le plus long et, du point de vue fonctionnel, le plus important canal de la mandibule. Il y chemine, sur toute sa longueur, le faisceau neuro-vasculaire de la mandibule. C'est pourquoi, ce canal exige d'être épargné à l'occasion de presque toute intervention en chirurgie orale. D'autre part, à cause de sa position il est souvent exposé au risque d'être lésé.

La littérature fournit outre les descriptions anatomiques du CM (Jourde et Vanneville, 1971; Azaz et Lustman, 1973; Schroll, 1975; Kubik, 1976; Härle, 1977; Reich, 1980; Limbour et Totel, 1988), également les données cliniques sur son contenu (Barker, 1976; Bassetti et coll., 1976; Linkow, 1990).

Le CM naît de l'orifice postérieur qui est situé sur la face interne de la branche montante de la mandibule et descend jusqu'au trou mentonnier qui se trouve sur la face externe du corps mandibulaire.

Le but de ces recherches a été de déterminer la position du CM, sur le plan horizontal, par rapport aux surfaces linguale et buccale de la mandibule et, sur le plan vertical, par rapport au bord basilaire de la mandibule et aux apex des racines dentaires inférieures.

MATÉRIEL ET MÉTHODES

Nos recherches ont été faites sur 80 mandibules de sujets adultes entre 24 et 90 ans. Parmi ces mandibules, 20 étaient édentées, 33 avaient une denture conservée et 27 étaient peu édentées (1 à 3 dents manquaient).

La plupart des mandibules (52) étaient des préparations sèches et les autres étaient partiellement durcies au formol. Une partie de ces préparations (54) a été traitée par des coupes frontales successives du corps mandibulaire. Ces sections ont été pratiquées à proximité du trou mentonnier (sur la face mésiale de la deuxième prémolaire, mP_2), et ensuite successivement à travers l'espace entre chaque deux dents (P_2/M_1 , $M_{1/2}$, $M_{2/3}$), la dernière section étant faite contre la face distale de la dent de sagesse (M_3d).

Les mandibules édentées ont été coupées à peu près aux mêmes endroits. Sur ces coupes toutes les distances horizontales et verticales du CM ont été mesurées. Sur les 26 autres préparations, le CM a été examiné en entier après que la corticale externe eut été enlevée.

RÉSULTATS

Le CM a la forme d'un petit tuyau légèrement aplati. Sa paroi consiste en une couche osseuse mince et compacte (de 0,1 à 0,25 mm) et son diamètre est de 2,6 mm en moyenne.

Par rapport à la surface linguale du corps mandibulaire, le CM se trouve à une distance de 0,6 à 3,9 mm. Dans la région des M_3 et M_2 , le CM est très proche de la face linguale. Parfois, il y touche la corticale interne, dont l'épaisseur moyenne est dans cette région un peu plus de 3 mm. Ensuite, le CM s'éloigne de la face linguale et dans la région de mP_2 il est à 3,1 mm loin d'elle.

Par rapport à la surface buccale du corps mandibulaire, le CM est le plus éloigné sur les coupes des $M_{1/2}$ et $M_{2/3}$ respectivement, 5,5 et 4,9 mm). De là il s'approche de plus en plus de la face buccale de la mandibule en cheminant en avant vers le trou mentonnier (mP_2) où il est éloigné de 1,5 mm (Fig. 1) (Tab. 1).

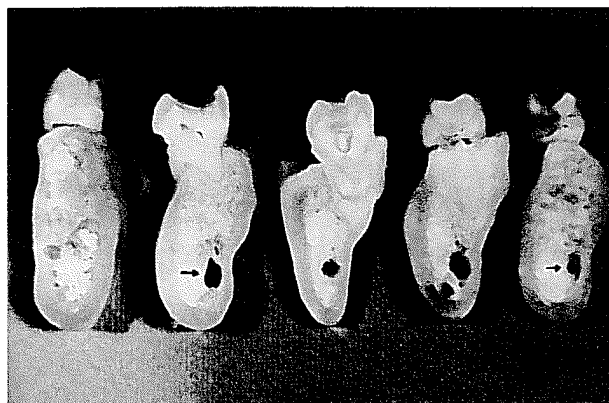


Fig. 1: Coupes successives de la mandibule.
Fig. 1: Serial sections of mandible.

TABLEAU 1
Distances du CM des surfaces du corps mandibulaire
Distances of the CM from surfaces of the mandibular corps (n=54)

coup/section	mP_2	P_2/M_1	$M_{1/2}$	$M_{2/3}$	M_3d
S.linguale:					
moyen/mean	3,1	2,3	2,36	1,7	1,9
min/max	0,6 - 4,0	1,5 - 4,6	0,0 - 5,5	0,7 - 4,0	0,8 - 3,9
S.buccale:					
moyen/mean	1,5	3,1	5,5	4,9	3,4
min/max	1,0 - 4,2	2,5 - 5,9	2,7 - 6,0	2,1 - 6,6	2,1 - 6,5

Ces données sur les rapports du CM avec les surfaces du corps mandibulaire ne disent rien de sa position à l'intérieur de ce corps. Lorsque l'on fait une reconstruction du trajet et de la direction du CM sur la base

des données morphométriques prises sur les coupes, on obtient une courbe en forme d'un «S» étiré (c'est la ligne des rapports du CM). Quand on transfère cette courbe sur une image occlusale de la mandibule, on a l'impression que le CM est dans une position linguale dans la région des M_3 et M_2 , qu'il croise l'axe mandibulaire dans la région de la M_1 et qu'il a ensuite une position buccale jusqu'au trou mentionnier. Ces données sont vraies seulement pour les rapports du CM avec les surfaces du corps mandibulaire et peuvent être utiles pour une trépanation latérale de celui-ci. Cependant, compte tenu du fait que la corticale interne est entièrement repoussée, dans la région des M_3 et M_2 , vers l'extérieur par une profonde fosse sublinguale, on comprend bien pourquoi le CM, quoique plus proche de la corticale interne, a tout de même une position buccale. Les préparations où le CM est entièrement découvert font apparaître que le CM se trouve réellement dans une position buccale (Figs 2 et 3).

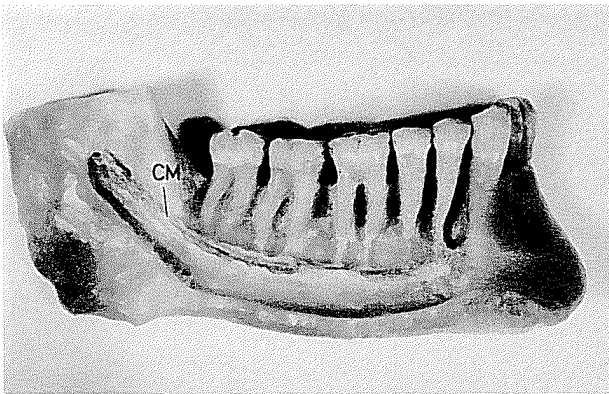


Fig. 2: Trépanation du corps mandibulaire. Canal mandibulaire (CM) en position buccale.
 Fig. 2: Trepanation of mandibular body. The mandibular canal (CM) is in the buccal position.

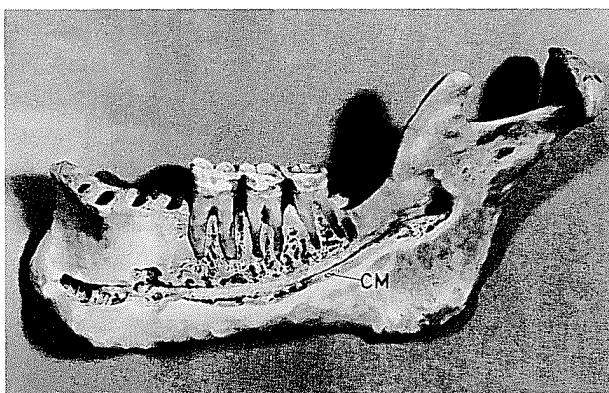


Fig. 3: Trépanation du corps mandibulaire. Les racines des molaires sont à une distance de 6 à 11 mm du CM.
 Fig. 3: Trepanation of mandibular body. Root of molars are at distance of 6 to 11 mm from the canal.

Le CM est le plus proche de l'axe du corps mandibulaire dans la région de la M_1 (schéma 1).

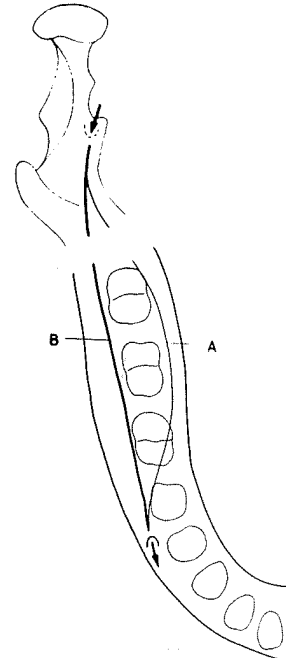


Schéma 1. Rapport et position du canal mandibulaire
 A - Reconstruction des rapports du CM avec les faces du corps mandibulaire (d'après les données obtenues sur les coupes frontales)

B - Position du canal en entier par rapport au corps mandibulaire

Scheme 1. Relationship and position of mandibular canal
 A - Reconstruction of relations of CM with sides of mandibular body
 B - Position of the whole canal to the body of mandible

Sur le plan vertical, les rapports du CM avec le bord basilaire de la mandibule sont presque constants. Le CM longe ce bord à une distance de 7,5 à 10,00 mm en moyenne (mP_2 - 7,46; P_2/M_1 - 8,0; $M_{1/2}$ - 9,1; $M_{2/3}$ - 9,3; et M_{3d} - 10,1 mm). La distance du CM des apex des racines dentaires est variable. Le CM peut être situé à toute distance jusqu'à 15 mm, et il touche souvent les apex des racines des molaires (M_1 et M_3) en y laissant une empreinte (Fig. 8).

Dans les mandibules édentées, le CM a des rapports semblables sur le plan horizontal, bien qu'il ait, le plus souvent, une position centrale, ce qui dépend aussi du degré de résorption de l'os alvéolaire (Fig. 4). Sur le plan vertical, le CM dans les mandibules édentées peut être situé dans les tiers supérieur du corps atrophie et même sur la surface «occlusale» lorsque s'y trouve aussi le trou mentionnier (Figs. 5, 6, 7).

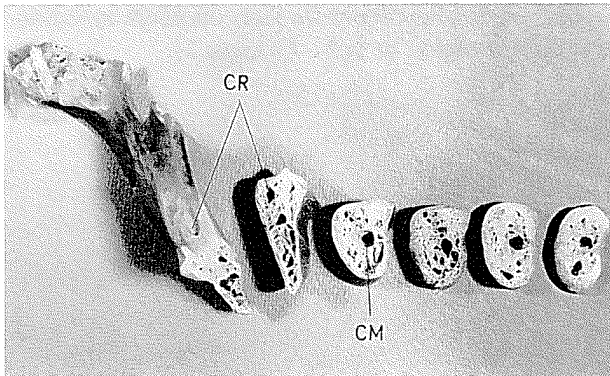


Fig. 4: Coupes successives d'une mandibule édentée.
CM - canalis mandibulae, CR - canalis Robinson.
Fig. 4: Serial consecutive sections of edentulous mandible. CM - canalis mandibulae, CR - canalis Robinson.

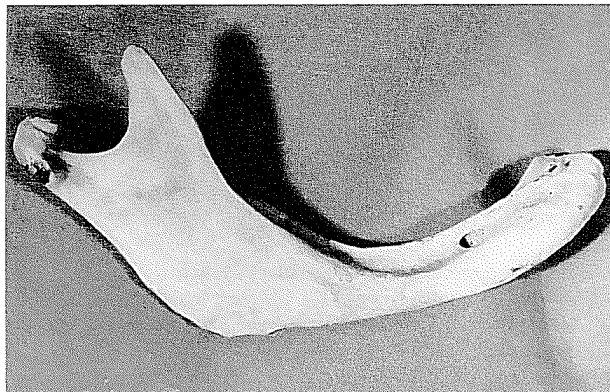


Fig. 5: Face buccale de l'hémimandibule droite. Atrophie avancée de la mandibule. Trou mentonnier est sur la face «occlusale».
Fig. 5: Buccal side of the right half-mandible. Developed mandibular atrophy. Mental foramen is in the «occlusal» surface.

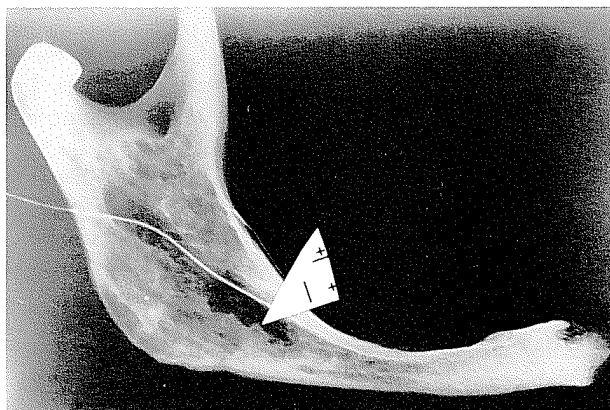


Fig. 6: Radiographie d'une hémimandibule gauche atrophie. La sonde est introduite dans le canal mandibulaire qui est situé en dessous de la surface «occlusale».
Fig. 6: Roentgenography of the left half of atrophic mandible. The probe passes through the mandibular canal which is under the «occlusal» surface.

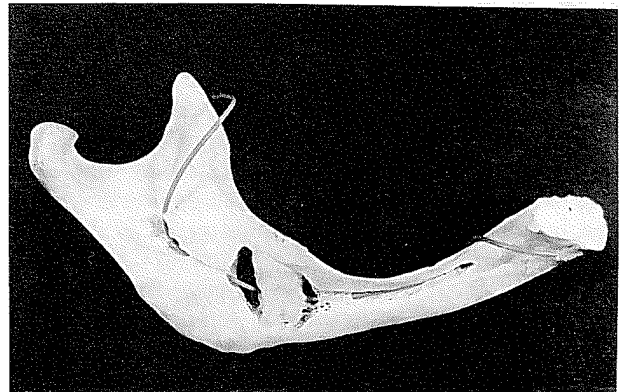


Fig. 7: Face linguale de l'hémimandibule gauche. La sonde est introduite dans le canal mandibulaire ouvert. Une dent de sagesse incluse est percée par le canal mandibulaire.
Fig. 7: Lingual side of the left half-mandible. The probe is guided through the opened mandibular canal. The unerupted wisdom tooth is perforated by the mandibular canal.

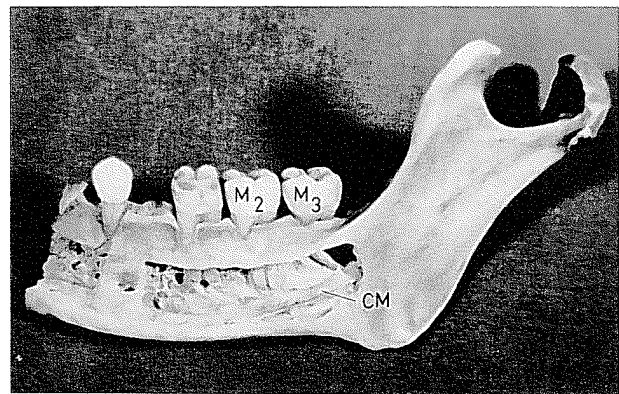


Fig. 8: Trépanation du corps mandibulaire. Les racines des M₂ et M₃ touchent le canal.
Fig. 8: Trepanation of mandibular body. Roots M₂ and M₃ touch the canal.

DISCUSSION

Toutes les mensurations et les rapports du CM ainsi établis doivent être pris avec réserve étant donné que la mandibule a un relief variable. Le relief de la face externe est plus stable que celui de la face interne qui présente des fossettes (fossa submandibularis) et de grandes tubérosités (linea mylochioidea) qui influent de manière essentielle sur les valeurs absolues de certaines mesures.

Certains de nos résultats ne s'accordent pas avec les données que fournit la littérature selon lesquels le CM se dirige en dedans, puis en dehors et croise l'axe du corps mandibulaire sous la M₁ en revêtant dans

l'ensemble, la forme d'un «S» légèrement étiré (Kubik, 1976; Limbour, 1988). Suivant les données des autres auteurs (Reich, 1980), le CM, dans une mandibule édentée a les parties initiale et terminale situées dans un plan presque transversal, il a la forme d'un «S» étiré et il est situé dans une position linguale. Selon nos résultats, le CM, dans les mandibules édentées, est presque droit et il occupe sur le plan horizontal une position centrale. Les autres données sur la position du CM (Härle, 1977) sont comparables à nos résultats.

CONCLUSION

D'après nos résultats, la position du CM à l'intérieur du corps mandibulaire n'est pas déterminée par ses rapports avec les faces de la mandibule. Dans la plupart des cas, le CM, dans la majeure partie de son trajet à travers le corps mandibulaire a réellement une position buccale. Dans sa partie initiale, le CM est plus proche de la face linguale de la mandibule, puis à partir de la première molaire (M_1), il s'approche de plus en plus de la face buccale du corps mandibulaire. Les rapports du CM avec les faces de la mandibule ne coïncident pas, à cause du relief de celle-ci, avec la position réelle du canal à l'intérieur du corps mandibulaire.

Ces données sur les rapports du CM avec les faces de la mandibule et sur la position réelle de ce canal tout entier ont une importance clinique certaine. Les rapports du CM avec les faces de la mandibule sont importants lors d'une ostéotomie latérale et la position du CM en entier est intéressante en implantologie.

BIBLIOGRAPHIE

- Azaz, B., Lustman, J. — Anatomic configuration in dry mandibles. *Br. J. Surg.*, 11: 1, 1973.
- Barker, B.C. — Anatomical considerations when using Endodontic Endosseous Pins and Blade Implants. *Aust. Dent. J.*, 21: 299-307, 1976.
- Bassetti, C., Remagen, W., Spiells, B. — Histologic-Morphometric Investigations into Cadaver Mandibles. In: Spiells, B.: *New Concepts in Maxillofacial Bone Surgery*. Springer Verlag, Berlin-Heidelberg, 1976, p. 150-155.
- Härle, F. — Die Lage des Mandibularkanal im zahnlosen Kiefer. *Dtsch. Zahnärztl. Z.*, 32: 275-276, 1977.
- Jourde, J., Vanneville, G. — Etude de la structure osseuse de branche horizontale du maxillaire inférieur - Apport des techniques radiographiques. *Revue de Stomatologie*, 72: 13-26, 1971.
- Kubik, S. — Die Anatomie des Kiefernochen in bezug auf die enossale Blatt-Implantation - I Mandibula. *Zahnärztl. Welt R.*, 85: 264-271, 1976.
- Limbour, P., Totel, C. — Anatomie et pathologie du canal dentaire inférieur. *Revue d'Odonto-Stomatologie*, 17: 189-196, 1988.
- Linkow, I.L. — *Implant Dentistry Today. A Multidisciplinary Approach*, Vol. I, Chapter III: The Tissues Involved in Implant Procedures, 185-199, Piccin, Padua, 1990.
- Reich, R.H. — Anatomische Untersuchungen zum Verlauf des Canalis mandibularis. *Dtsch. Zahnärztl. Z.*, 35: 972-975, 1980.
- Schroll, K. — Die Lage des Mandibularkanal im unbezahnnten Kiefer. *Öst. Z. Stomat.*, 72: 268-271, 1975.
- Adresse des auteurs: Dr Obrad Obradović, Clinique de Chirurgie Orale, Faculté de Stomatologie de l'Université de Belgrade. 4, rue Dr Subotića, 11000 Beograd, Yougoslavie.